

Пол: Женский

Возраст: 75

Вес: 76

Рост: 168

Дата: 2023-01-08

Время: 12:00:00 UTC+3



ЧСС: 82/мин

ЧСС мин.: 60/мин

ЧСС макс.: 161/мин

Ритм: Синусовый

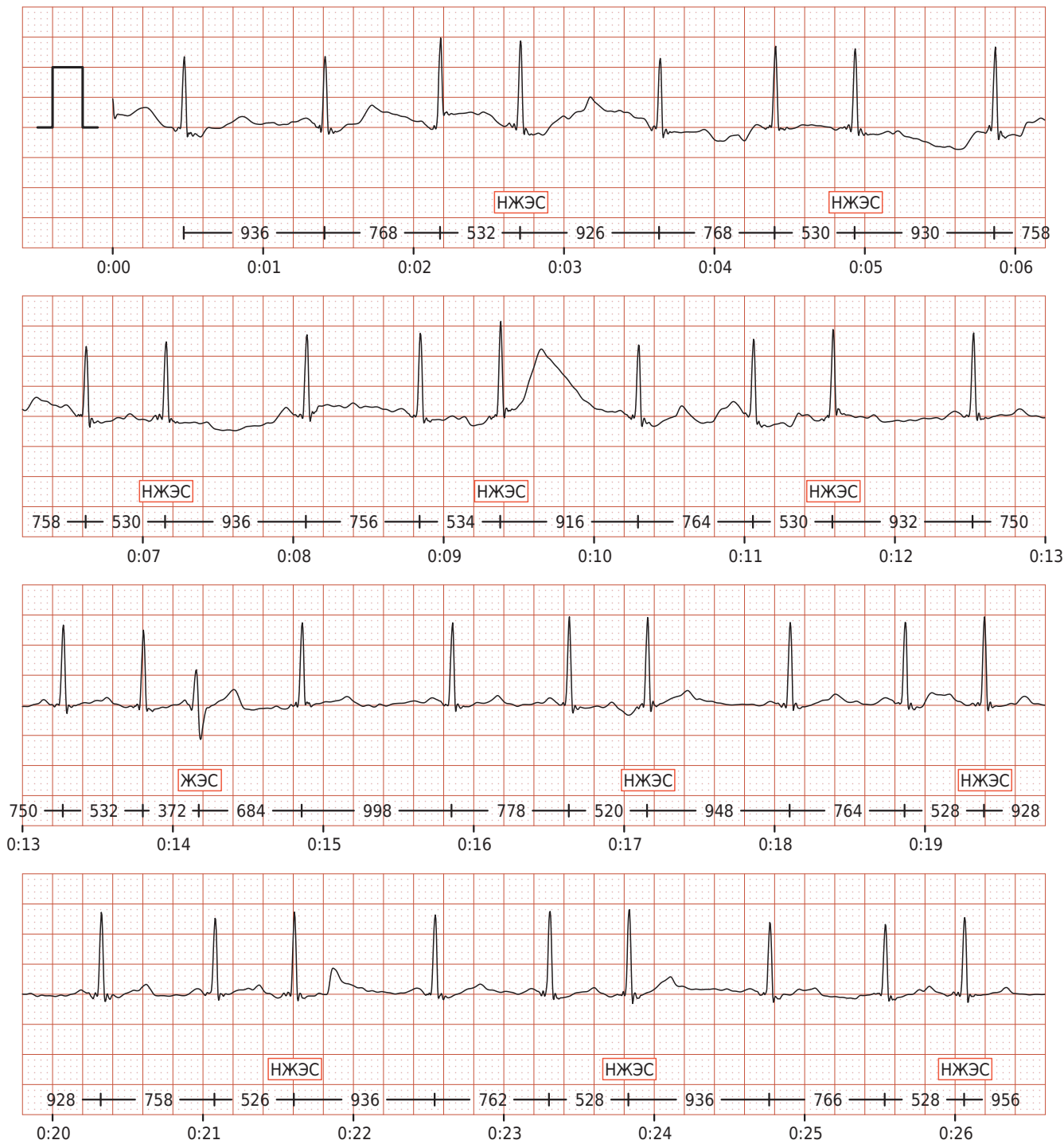
ЖЭС: 1

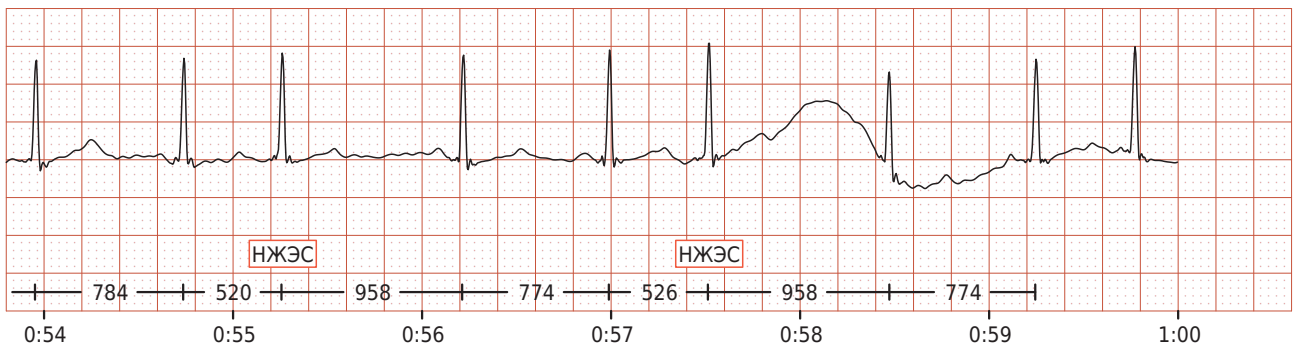
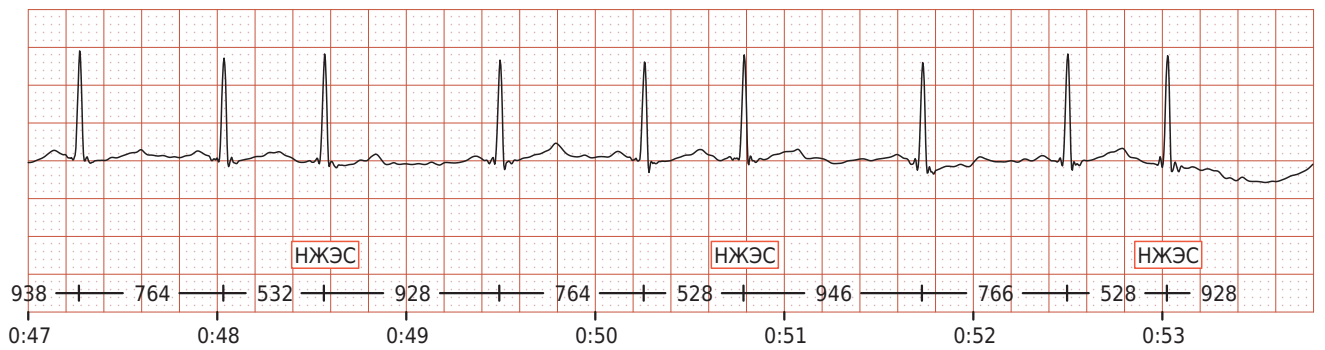
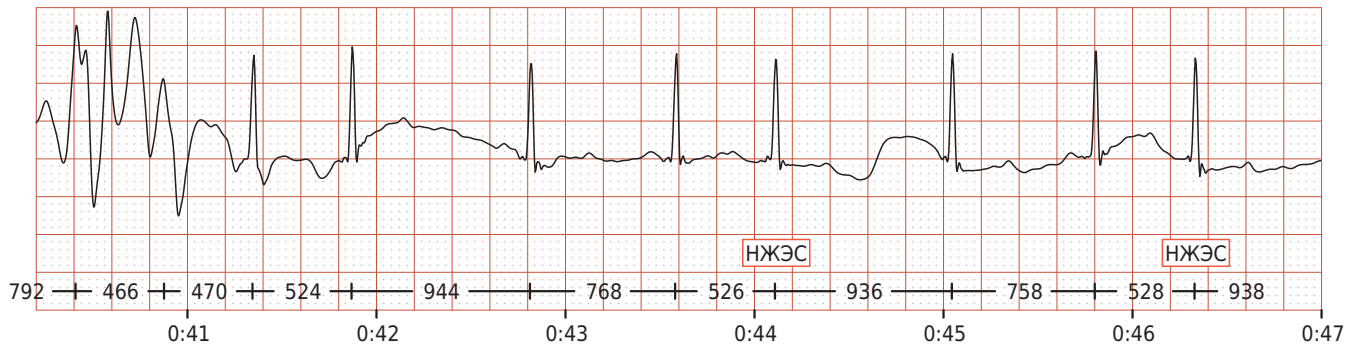
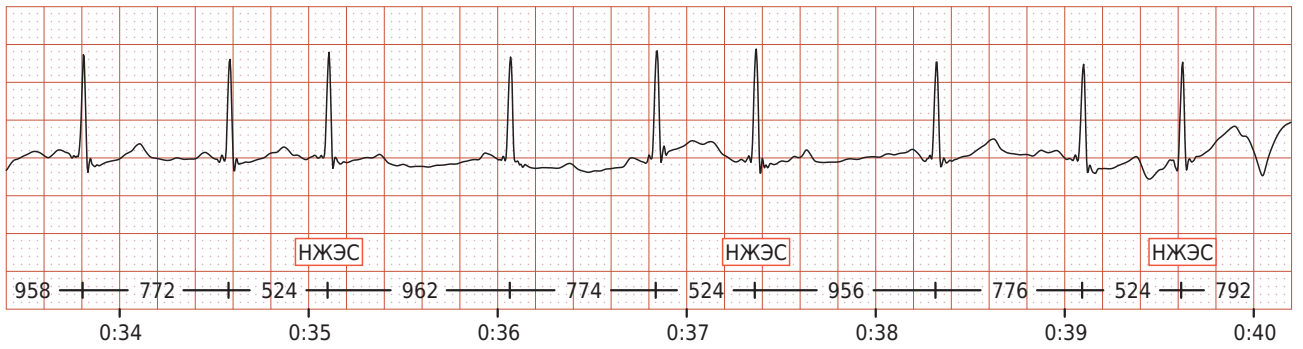
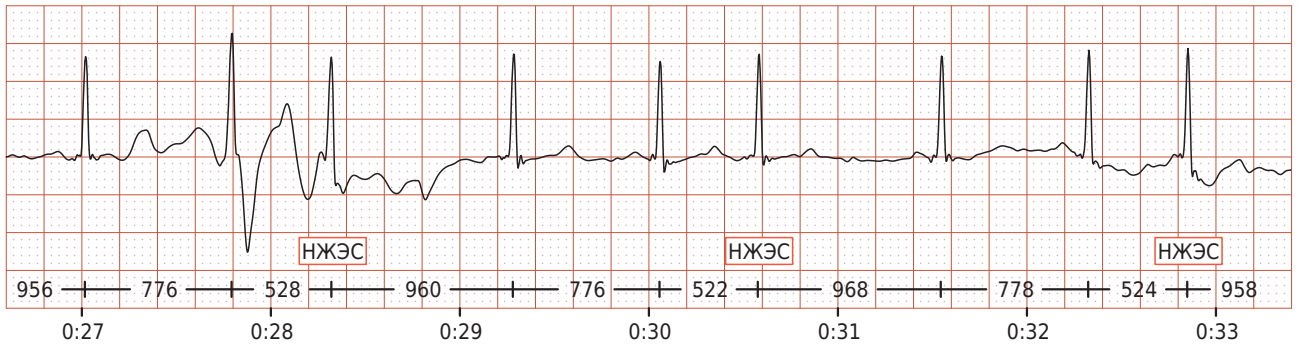
НЖЭС: 23

Выявлена одна или более желудочковая экстрасистола (ЖЭС).
 Выявлена одна или более наджелудочковая экстрасистола (НЖЭС).
 В норме экстрасистолия отсутствует.

Комментарий: кружится голова

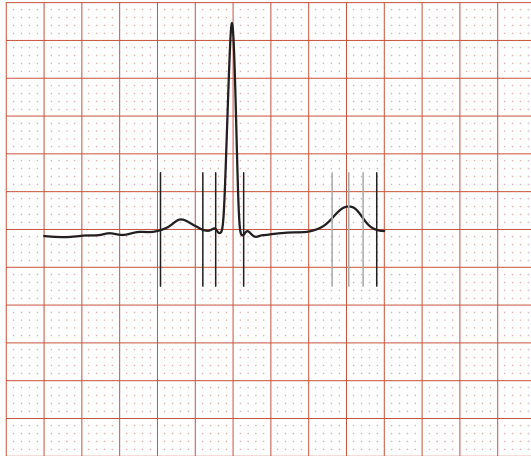Фильтр: 50 Гц; 0.5-35 Гц; ЦФВЧ, 25 мм/с 10 мм/мВ





Кардиоцикл

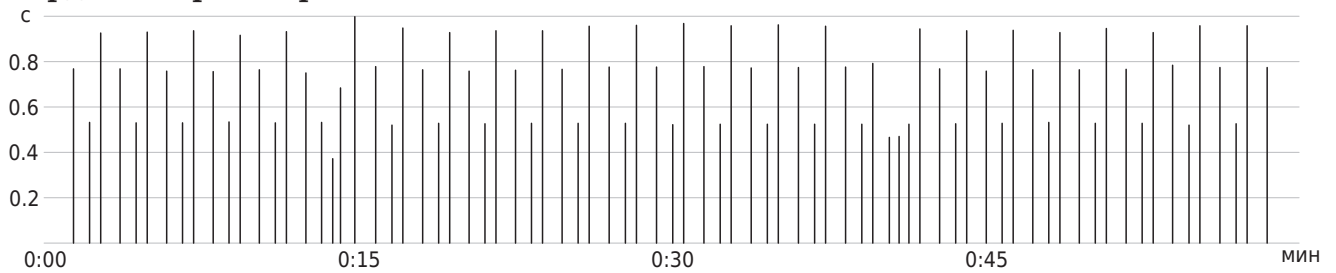
50 мм/с 20 мм/мВ



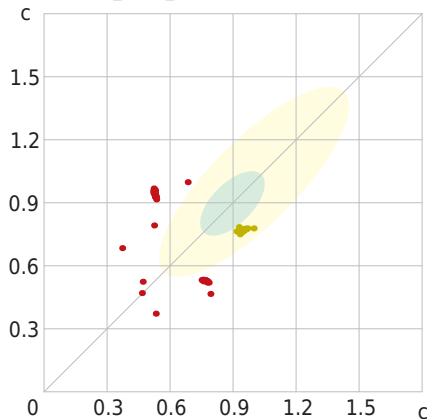
RR	=	766	мс
P	=	112	мс
PQ	=	146	мс
QRS	=	74	мс
QTc	=	489	мс
QT	=	426	мс

В норме длительность зубца P — менее 110 мс.
В норме интервал QTc — менее 450 мс для мужчин и менее 460 мс для женщин.

Кардиоинтервалограмма



Скаттерограмма

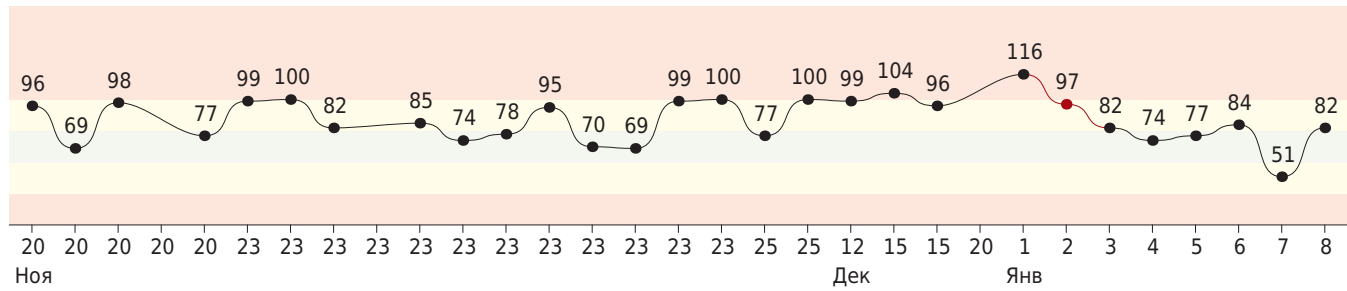


Параметры ВСР

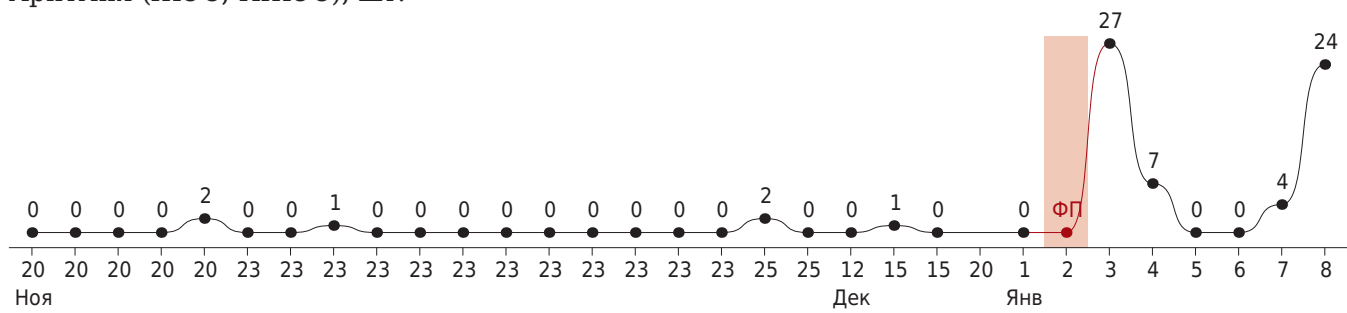
HR	=	82	/мин	SI	=	215.6	о.е.
Extr	=	24	шт.				
SDNN	=	7.1	мс				

Динамика показателей (20 Ноября 2022 – 8 Января 2023)

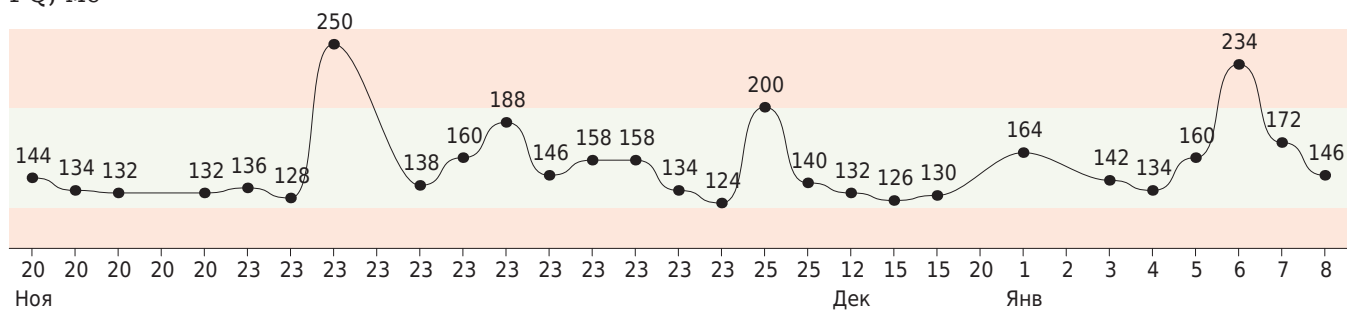
ЧСС, /мин



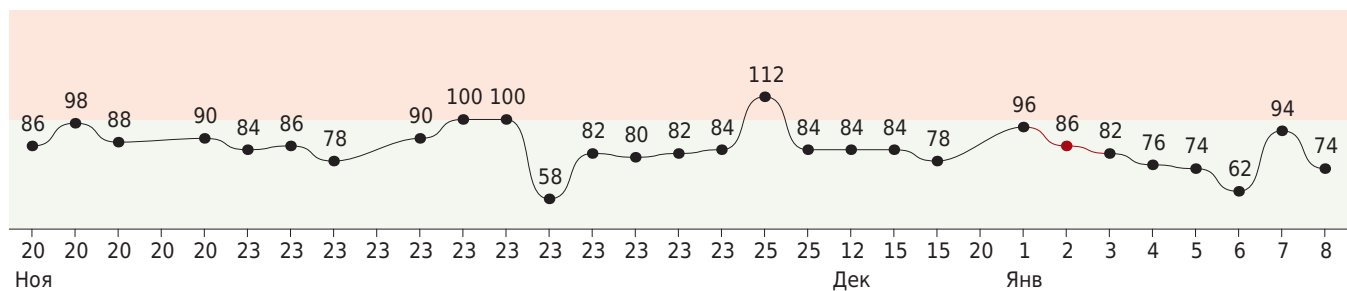
Аритмия (ЖЭС, НЖЭС), шт.



PQ, мс



QRS, мс



QTc, мс

