

Пол: Женский

Возраст: 83

Вес: 105

Рост: 172

Дата: 2023-01-07

Время: 12:00:00 UTC+3



ЧСС: 51/мин

ЧСС мин.: 44/мин

ЧСС макс.: 96/мин

Ритм: Синусовый

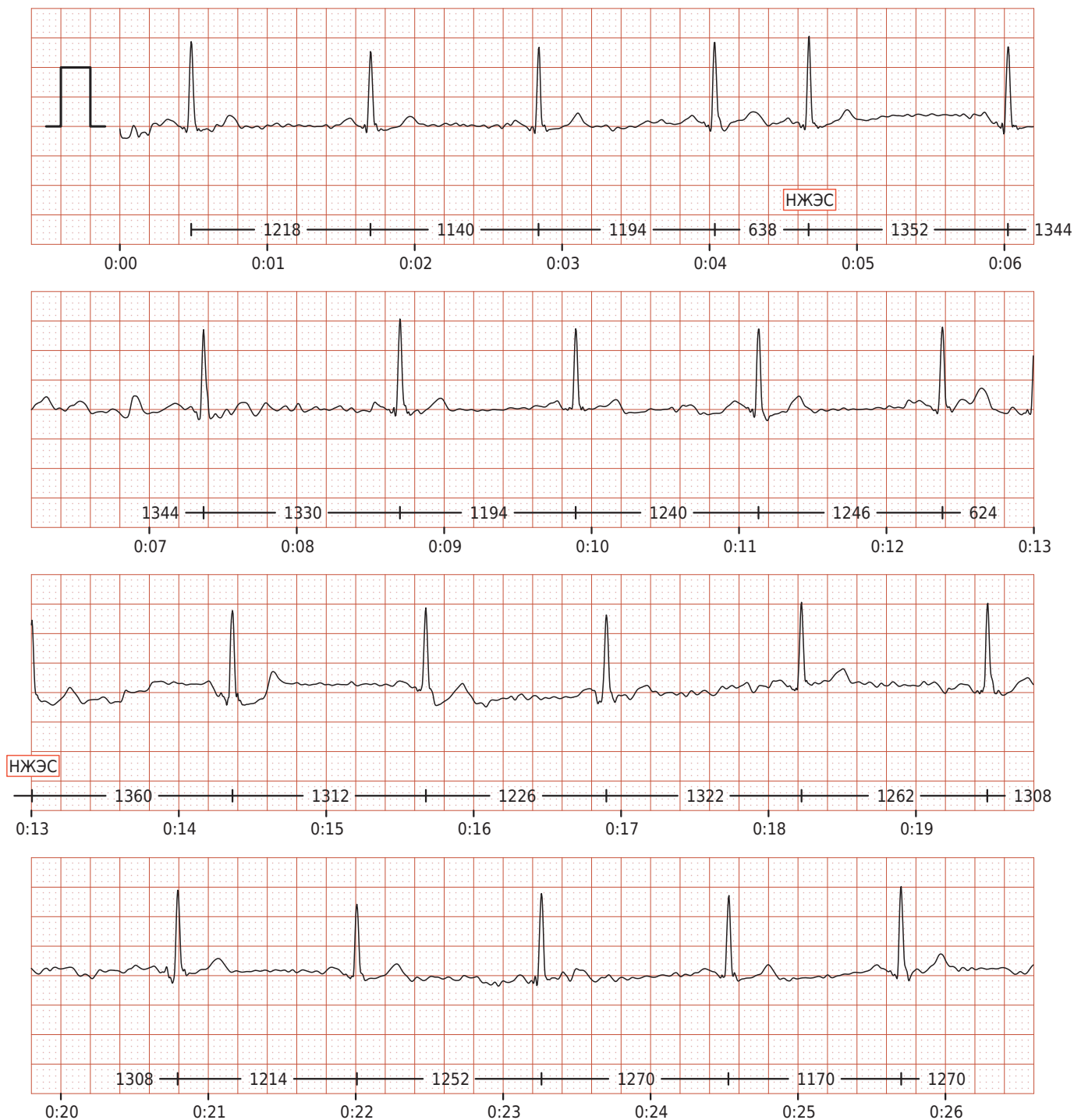ЖЭС: 0

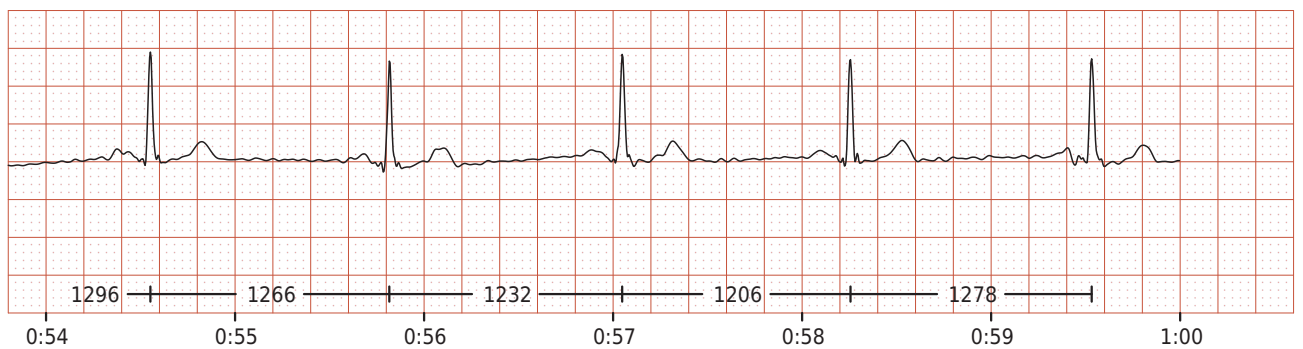
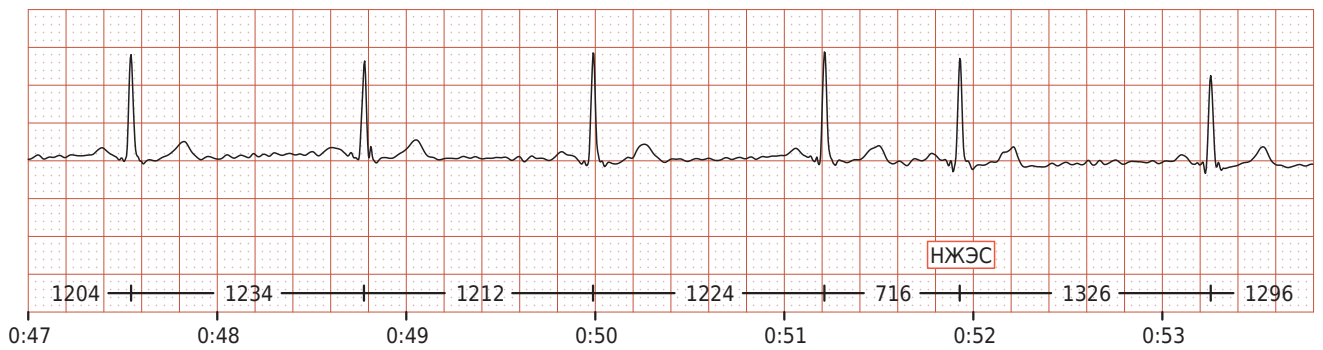
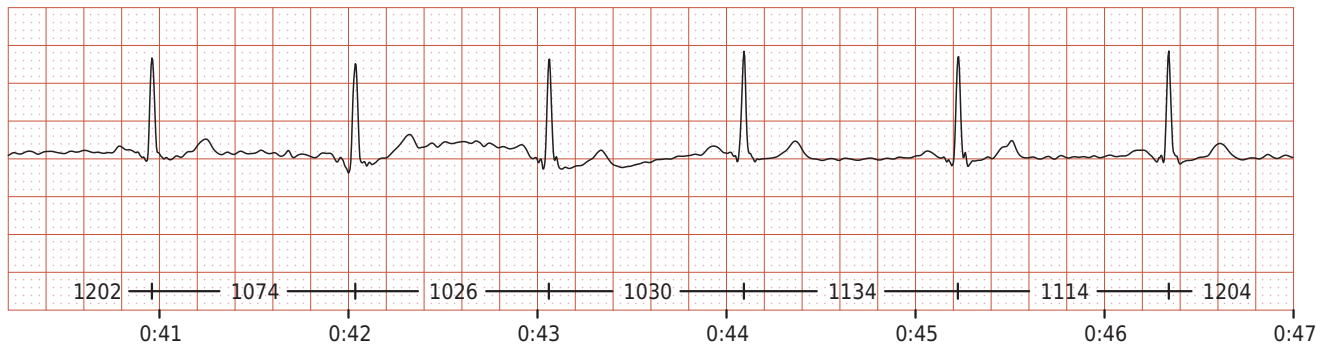
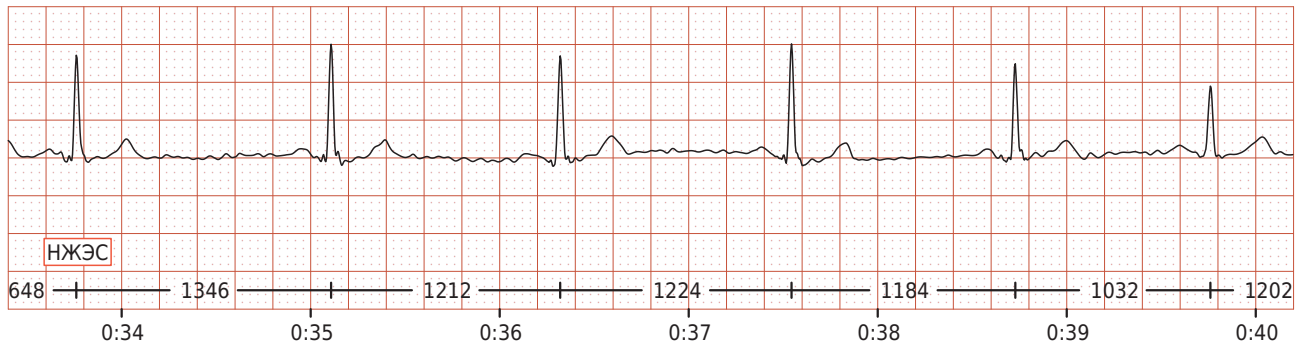
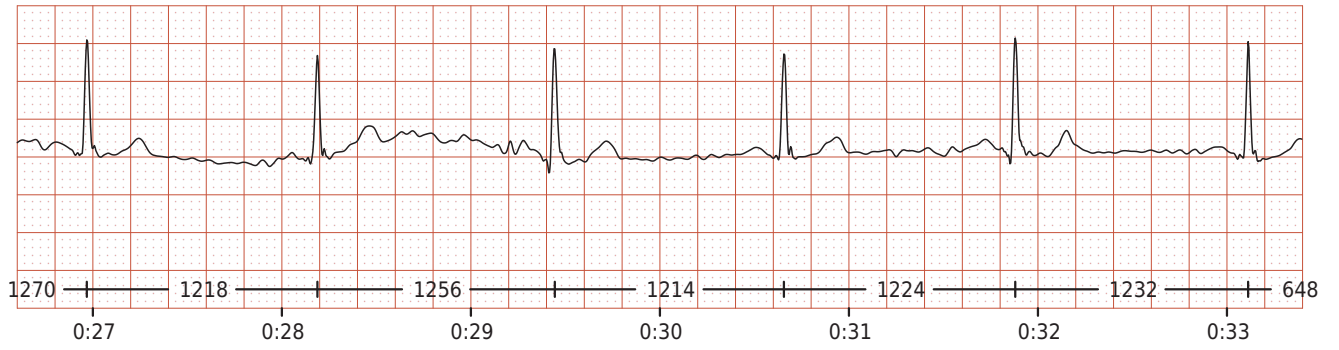
НЖЭС: 4

Брадикардия. ЧСС ниже нормы. Может быть признаком патологии.
Выявлена одна или более наджелудочковая экстрасистола (НЖЭС). В норме экстрасистолия отсутствует.

Комментарий: перебои, сбивает дыхание

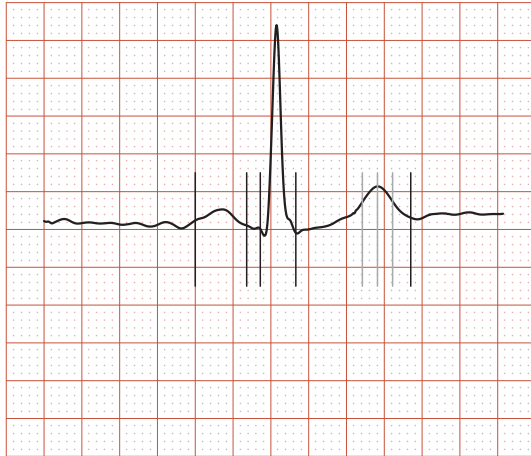Фильтр: 50 Гц; 0.5-35 Гц; ЦФВЧ, 25 мм/с 10 мм/мВ





Кардиоцикл

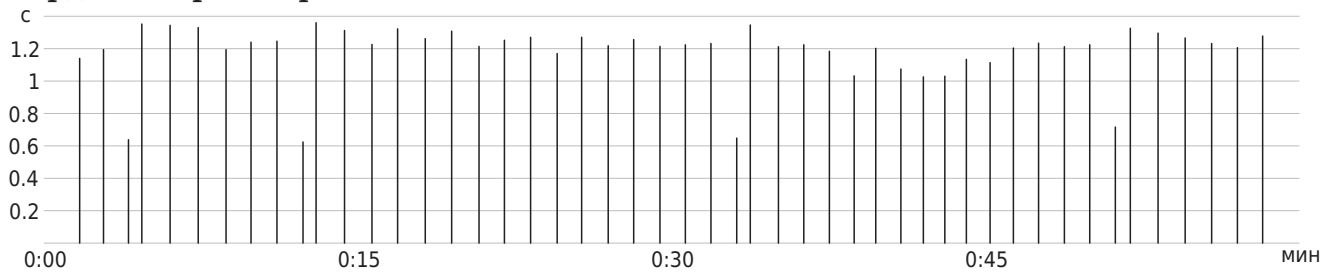
50 мм/с 20 мм/мВ



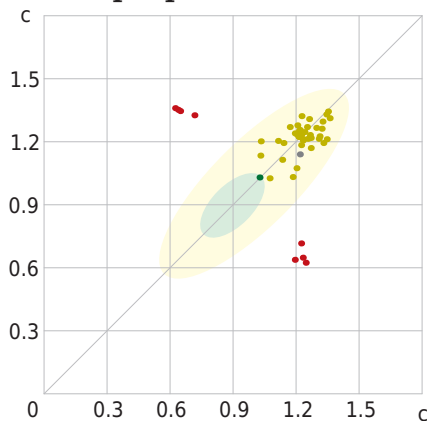
RR	=	1212	МС
P	=	136	МС
PQ	=	172	МС
QRS	=	94	МС
QTc	=	363	МС
QT	=	398	МС

В норме длительность зубца P — менее 110 мс.

Кардиоинтервалограмма



Скаттерограмма



Параметры ВСР

HR	=	51	/мин	SI	=	41.5	о.е.
Extr	=	4	шт.				
SDNN	=	75.3	МС				

