

Пол: Женский

Возраст: 41

Вес: 72

Рост: 167

Дата: 2023-01-03

Время: 12:00:00 UTC+3



ЧСС: 82/мин

Ритм: Синусовый

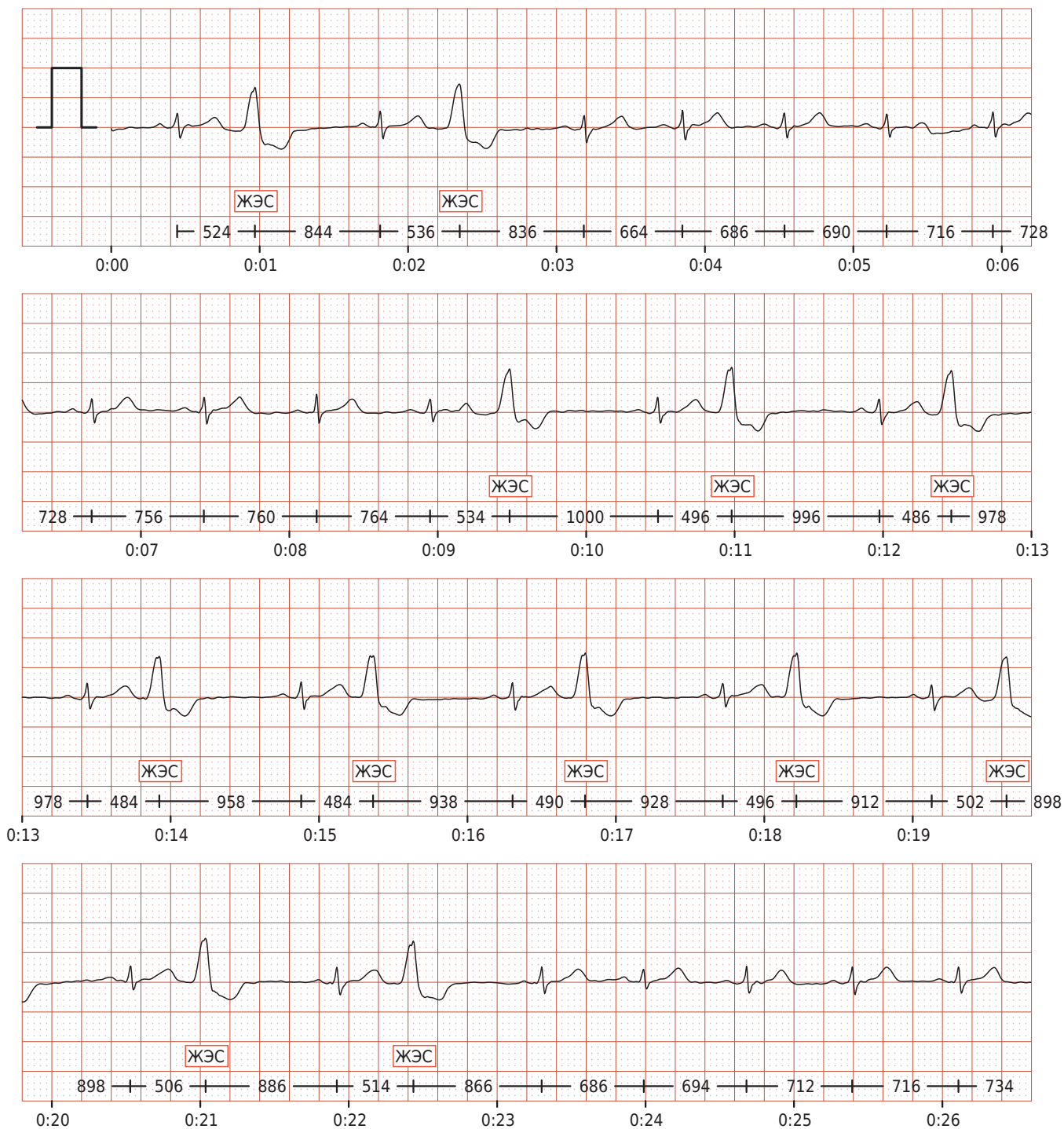
ЖЭС: 27

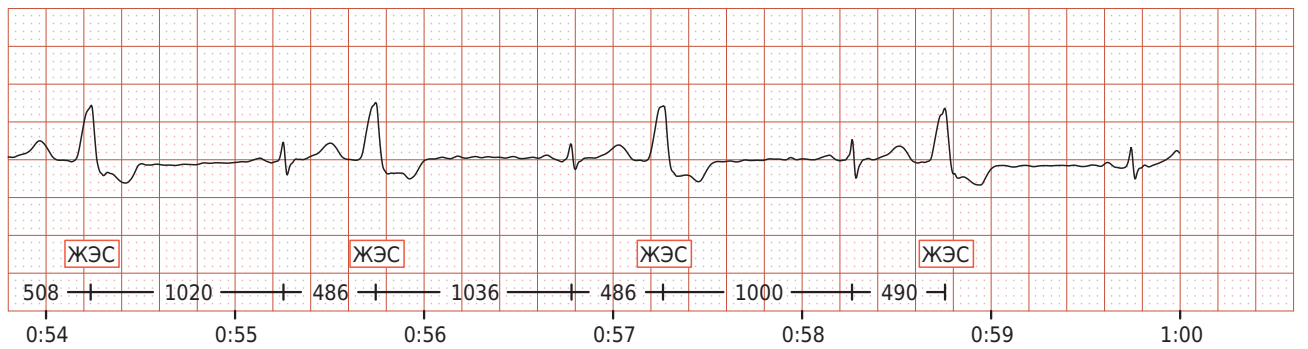
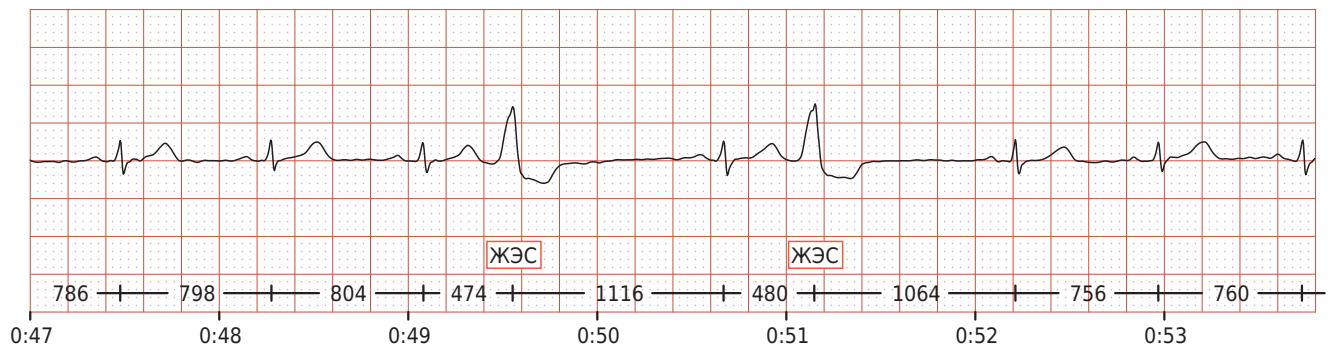
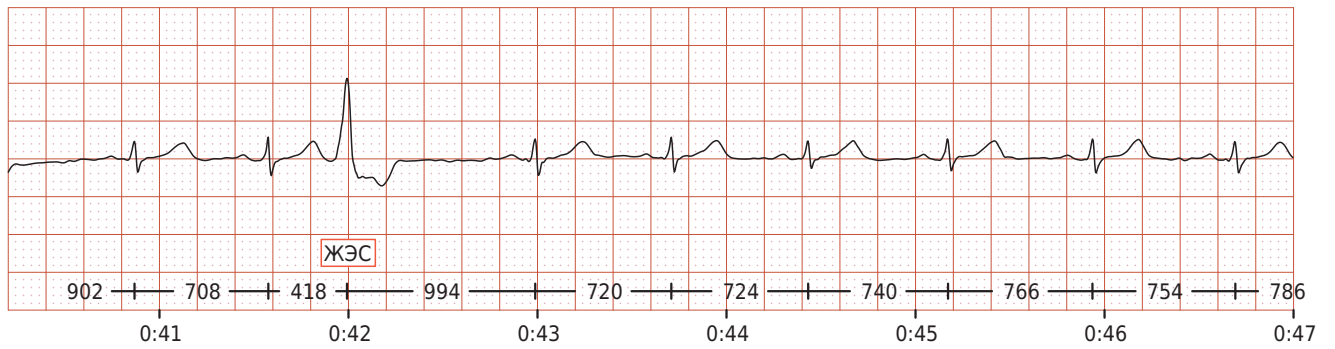
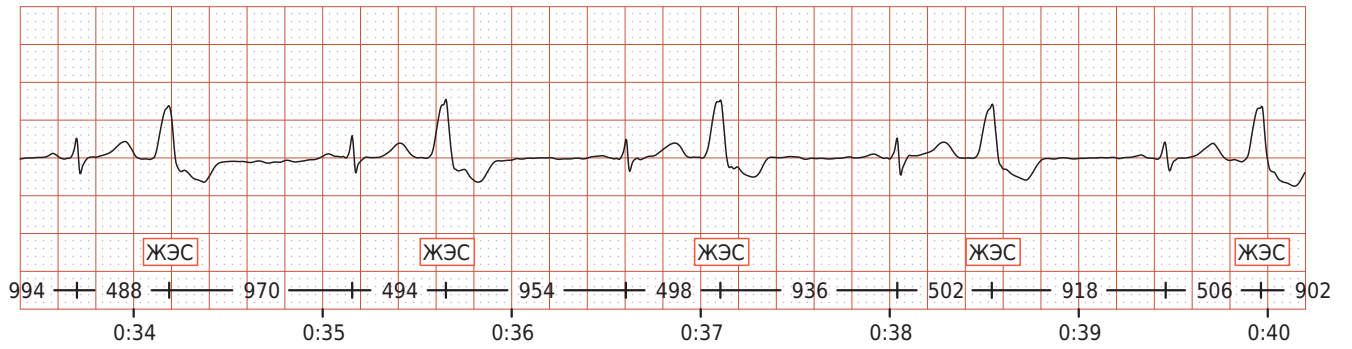
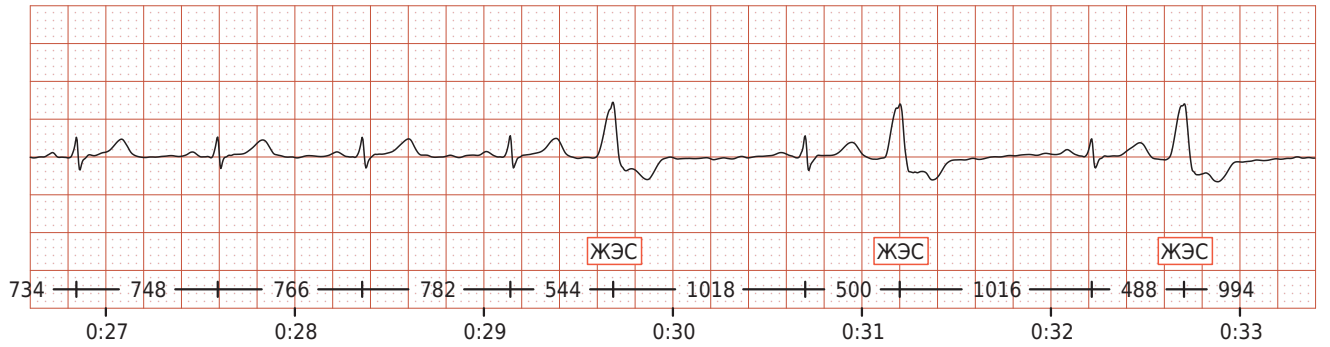
НЖЭС: 0

Выявлена одна или более желудочковая экстрасистола (ЖЭС). В норме экстрасистолия отсутствует.

Комментарий: -

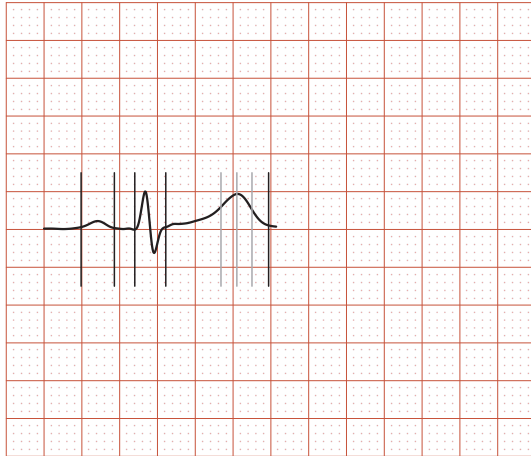
Фильтр: 50 Гц; 0.5-35 Гц; ЦФВЧ, 25 мм/с 10 мм/мВ





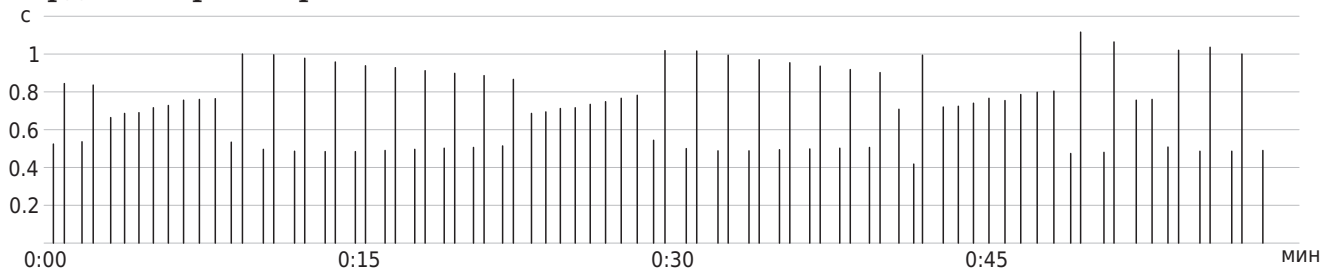
Кардиоцикл

50 мм/с 20 мм/мВ

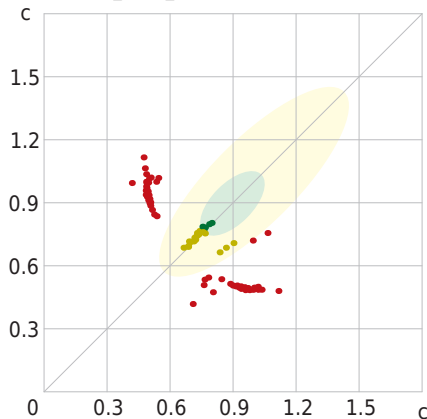


RR	=	702	МС
P	=	88	МС
PQ	=	142	МС
QRS	=	82	МС
QTc	=	425	МС
QT	=	354	МС

Кардиоинтервалограмма



Скаттерограмма

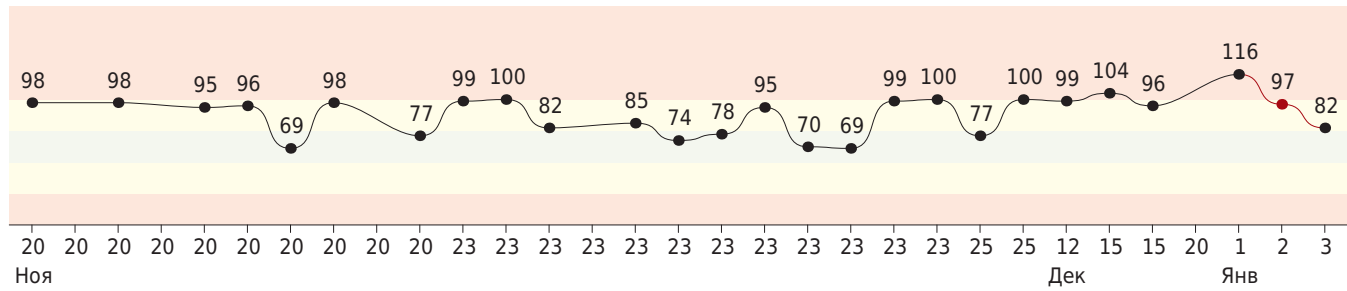


Параметры ВСР

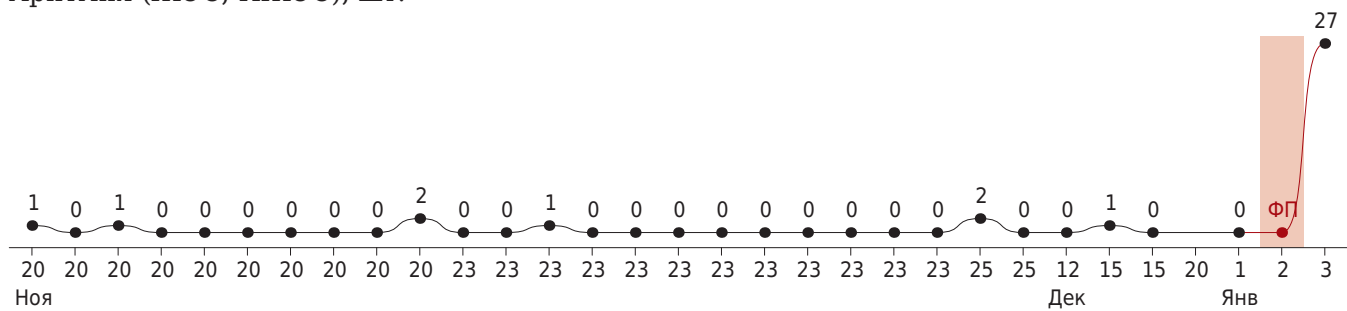
HR	=	82	/МИН	SI	=	118.2	о.е.
Extr	=	27	ШТ.				
SDNN	=	33.8	МС				

Динамика показателей (20 Ноября 2022 - 3 Января 2023)

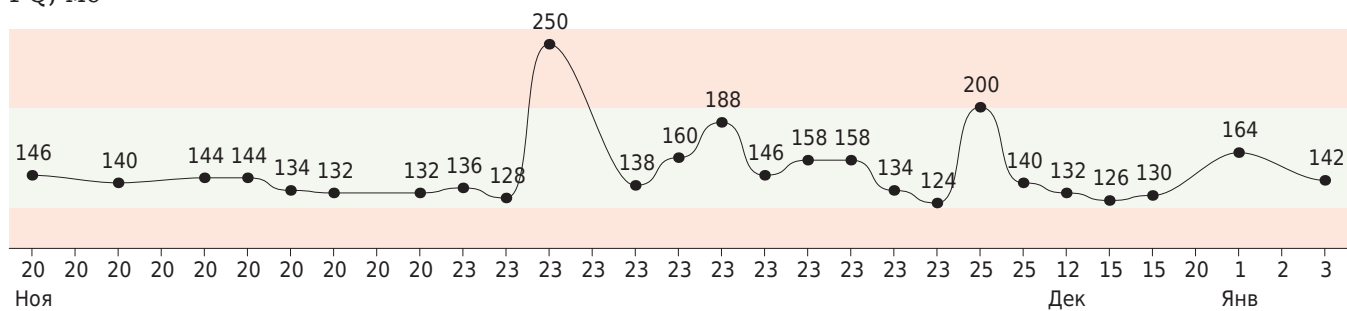
ЧСС, /мин



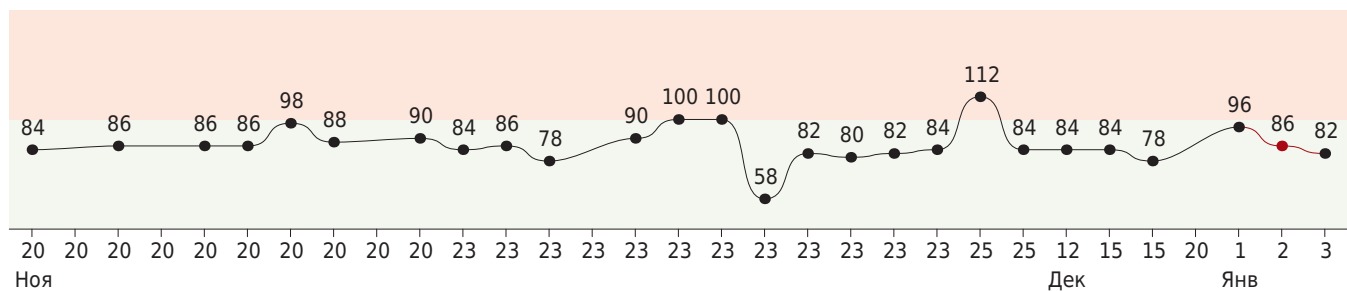
Аритмия (ЖЭС, НЖЭС), шт.



PQ, мс



QRS, мс



QTc, мс

